治る認知症～慢性硬膜下血腫

救急室 総括部長 兼
脳神経外科 診療部長
宮本　理司

慢性硬膜下血腫について

慢性硬膜下血腫は、転倒などで頭を打った後（通常1～2ヶ月後）頭蓋骨の下にある脳を覆っている硬膜と脳との隙間に血（血腫）が貯まる病気で、血腫が脳を圧迫してもの忘れや歩行障害、トイレの失敗(尿失禁)など、認知症とよく似た症状がみられます。

原因は一般に、頭部外傷で脳と硬膜を繋ぐ橋静脈の破綻などにより、硬膜下に脳表の髄液などと混ざった血性貯留液が徐々に被膜を形成しつつ、血腫として成長するためとされています。（図１）

図２は、慢性硬膜下血腫のCT像です。この患者さんは認知症状、右麻痺で発症し来院しました。

右側の脳は左半身に、左側の脳は右半身に運動の命令を出しているため、慢性硬膜下血腫が発生した側の脳は圧迫され、片半身の麻痺が症状として現れることが多くあります。検査後、頭部左側に穿頭術を行い、症状消失。術後CTで血腫の消失を認めました。

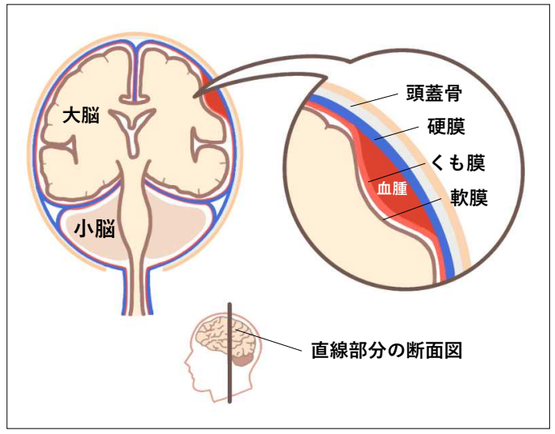

図１：慢性硬膜下血腫の一例

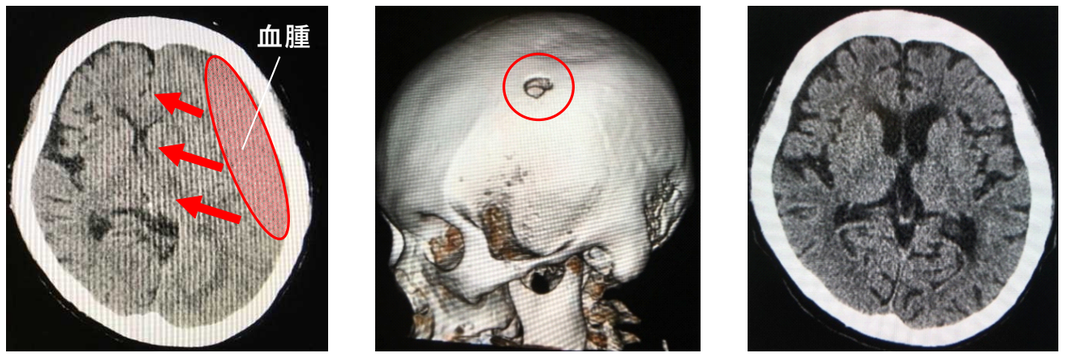

術前CT像
血腫によって脳が圧迫されている

頭部左側の手術痕
ここからカテーテルチューブを挿入し治療

術後CT像
血腫が除かれ、ほぼ左右対称に戻った脳

図２：慢性硬膜下血腫のCT像

慢性硬膜下血腫の症状の特徴、診断について

高齢者の場合、認知症などの精神症状、失禁、片麻痺（歩行障害）などが主な症状です。認知症状だけで発症することもあり、比較的急に物忘れ等の症状が見られた場合には本疾患を疑うことも重要です。なぜなら慢性硬膜下血腫は、「治る認知症」の代表とされる疾患（treatable dementia）として注目されているからです。

また時として急激な意識障害、片麻痺で発症し、さらには生命に危険を及ぼす（脳ヘルニア）急性増悪型慢性硬膜下血腫も存在します。頭部外傷後数週間経過してから前述のような症状が見られたならば本疾患を疑い、CTスキャンあるいはMRI検査を行います。

CT検査	コンピュータ断層撮影法。単純X線検査と異なり立体的(3次元)画像化も可。
MRI検査	強力な磁石でできた筒の中に入り、磁気の力を利用して臓器や血管を撮影する検査。放射線被曝なし。

治療の実際について

外科的治療

通常の慢性硬膜下血腫に対しては、一般に局所麻酔下での穿頭やtwist-drillによる閉鎖式血腫ドレナージあるいは穿頭（1～2ヶ所）に加えて血腫排液・血腫腔内洗浄術（以下、穿頭血腫洗浄術―図３）を行うのが主流です。

また近年では、血腫が多房性で難治性の症例などに内視鏡を併用した穿頭血腫洗浄術も行われています。

穿頭血腫洗浄術の問題点

1）慢性硬膜下血腫再発

術後の再発は約10%にみられ、とくに高齢者などで脳萎縮の強い例や、血液凝固異常を有する症例などでは再発を生じ易いとされています。手術手技による明確な差は現時点では得られていません。経過観察後、症状が再発したり血腫の消退傾向がなければ再手術を行います。当科における最近5年間の再手術率は、157例中20例にみられ12.7%でした。

2）その他

血腫除去、洗浄の刺激による全身性痙攣や、術後血腫腔の残存空気が温められ膨張するために脳を圧迫し症状を呈することがあり、治療として脱気（空気を抜くこと）を必要とする場合があります。また感染として硬膜下膿瘍や、髄膜炎を合併することがあります。

5. 終わりに

高齢化社会のなかで慢性硬膜下血腫症例は増加傾向にあります。正確な診断と迅速な治療が行われれば完治する疾患といわれており、当科における最高齢95歳の男性の方も、術後元気に退院されました。「治る認知症」の代表とされる慢性硬膜下血腫を見逃さないよう、気になることがあれば脳神経外科を受診してください。

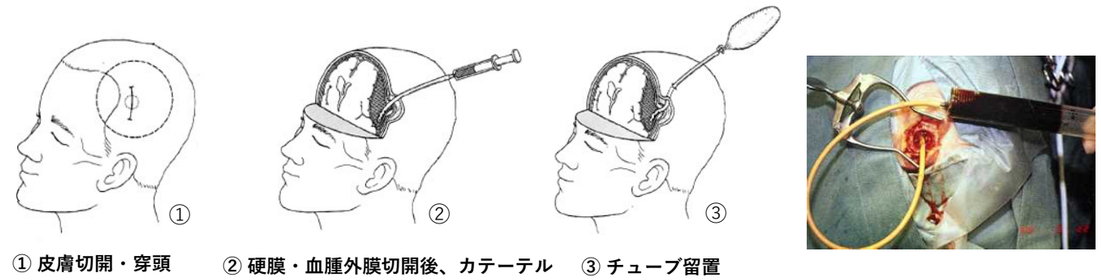

① 皮膚切開・穿頭
② 硬膜・血腫外膜切開後、カテーテルチューブを血腫腔挿入、洗浄
③ チューブ留置

（脳神経外科学会ホームページより）

図3：穿頭血腫洗浄術